

# Pancreaticopleural Fistula

กุลเทพ รัตนโกวิท  
ชนินกา หงส์ธนากร

หน่วยทางเดินอาหาร กองอายุรกรรม โรงพยาบาลภูมิพลอดุลยเดช

ภาวะ pancreaticopleural fistula เป็นภาวะแทรกซ้อนที่พบได้ไม่น้อยนักของภาวะตับอ่อนอักเสบทั้งชนิดเรื้อรังหรือเฉียบพลัน เราเริ่มรู้จักภาวะนี้กันมากขึ้นตั้งแต่มีการรายงานในยุคนปี 1960<sup>1</sup>

สำหรับภาวะ pancreaticopleural fistula และภาวะการเกิดน้ำในช่องท้องจากการเกิดตับอ่อนอักเสบนั้น ในทางคลินิกอาจใช้คำจำกัดความเรียกภาวะทั้งสองนี้รวมกันว่า internal pancreatic fistula เนื่องจากพยาธิกำเนิดของทั้งสองภาวะมีส่วนเหมือนกัน โดยมักเกิดความเสียหายโดยตรงบริเวณท่อหลักของตับอ่อน (main pancreatic duct disruption) ทำให้เกิดการรั่วของน้ำย่อยและสารคัดหลั่งต่างๆ ของตับอ่อนออกมา<sup>3-8</sup>

ลักษณะทางคลินิกมักพบมีน้ำระหว่างช่องของเยื่อหุ้มปอด และมักมีปริมาณมาก เกิดได้ทั้งข้างซ้าย และข้างขวา หรือเป็นทั้ง 2 ข้าง โดยมักพบด้านซ้ายบ่อยที่สุด (ร้อยละ 76 ของผู้ป่วยทั้งหมด)<sup>3-8</sup> เป็นๆ หายๆ หรือเป็นเรื้อรัง และมักไม่หายด้วยการรักษาแบบมาตรฐานสำหรับภาวะน้ำในช่องระหว่างเยื่อหุ้มปอด หรือหายแต่กลับเป็นซ้ำได้บ่อย

การรักษาคือ โดยการให้ยาเพื่อลดการหลั่งน้ำย่อยของตับอ่อน (octreotide) และการส่องกล้องเพื่อวางท่อระบายน้ำดีบริเวณท่อของตับอ่อนที่มีการรั่วเกิดขึ้น หรือการรักษาโดยการผ่าตัด ในกรณีที่มีการรักษาข้างต้นไม่เป็นผล

โดยในกรณีของการวางท่อระบายน้ำดีและการให้ยาสามารถทำให้รูรั่วปิดได้ประมาณ ร้อยละ 35-41 ในขณะที่การผ่าตัดทำให้รูรั่วปิดได้ ร้อยละ 80-90 แต่ใน

ขณะเดียวกัน ผู้ป่วยกลุ่มที่ได้รับการผ่าตัดก็มีอัตราการเสียชีวิตค่อนข้างสูงถึงประมาณร้อยละ 10<sup>4-8</sup>

## อุบัติการณ์

ภาวะ pancreaticopleural fistula พบได้ไม่บ่อย ประมาณร้อยละ 1 ของผู้ป่วยทั้งหมดที่มีน้ำในช่องระหว่างเยื่อหุ้มปอด<sup>9</sup> และร้อยละ 3-7 ของผู้ป่วยตับอ่อนอักเสบ<sup>10</sup> โดยพบร่วมกับภาวะน้ำในช่องท้องจากตับอ่อนอักเสบ (pancreatic ascites) หรือเรียกรวมกันว่า internal pancreatic fistula

พบได้ประมาณร้อยละ 0.4-7 ของผู้ป่วยตับอ่อนอักเสบเรื้อรัง และร้อยละ 6-14 ของผู้ป่วยที่มี pseudocyst ภายหลังจากภาวะตับอ่อนอักเสบ<sup>7-8</sup>

เมื่อเทียบกับภาวะน้ำในช่องท้องจากภาวะตับอักเสบ (pancreatic ascites) แล้ว ภาวะ pancreaticopleural fistula พบน้อยกว่ามาก

## พยาธิกำเนิดและพยาธิสรีรวิทยา

สำหรับการเกิด pancreaticopleural fistula ส่วนน้อยเท่านั้นที่เกิดจากการรั่วออกมาโดยตรงจากท่อของตับอ่อน (pancreatic duct) แต่ส่วนใหญ่แล้วมักเกิดจากการที่มี pseudocyst ตามหลังจากการมีภาวะตับอ่อนอักเสบ โดยอาจจะเกิดจากการสร้างผนังของ pseudocyst ที่ไม่สมบูรณ์ หรือการแตกของ pseudocyst แล้วมี fistula ตามมา

Fistula นั้น สามารถวิ่งผ่านได้ทั้ง 2 ทาง ไม่ว่าจะเป็นรูเปิดที่มีอยู่แล้วของกระบังลม (aortic & esophageal orifices) หรือผ่านกระบังลมขึ้นมาโดยตรง (direct transdiaphragmatically) ซึ่งพยาธิกำเนิดหรือพยาธิสรีรวิทยาคล้ายคลึงกับการเกิด pancreatic ascites และ pancreaticopleural effusion

มีรายงานกล่าวไว้ว่า ถ้าการรั่วของท่อตับอ่อนเกิดขึ้นทางด้านหน้าต่อตับอ่อนและไม่ได้มีการก่อตัวเป็นผนังกันล้อมรอบอย่างดี ก็จะทำให้เกิด fistula ในลักษณะที่มีอาการแสดงด้วยการมีน้ำในช่องท้องเพิ่มขึ้น<sup>3-8</sup> แต่ในทางกลับกัน ถ้าการรั่วของท่อตับอ่อนออกมาทางด้านหลัง สามารถทำให้เกิด mediastinal pseudocyst เป็น fis-

tula เซาะไปตามกระบังลม (aortic/esophageal hiatus) ซึ่งต่อมาอาจเกิดการแตกของ mediastinal pseudocyst และเซาะเข้าไปตามช่องเยื่อหุ้มปอดได้<sup>6-8</sup>

## ลักษณะทางคลินิก

มีรายงานว่าประมาณครึ่งหนึ่งของผู้ป่วยทั้งหมดไม่พบประวัติการเกิดตับอ่อนอักเสบมาก่อน กลุ่มผู้ป่วยที่พบภาวะ pancreaticopleural fistula มักเป็นชายวัยกลางคน ช่วงอายุ 40-50 ปี ที่มีประวัติการติดสุราเรื้อรัง และมีภาวะตับอ่อนอักเสบ

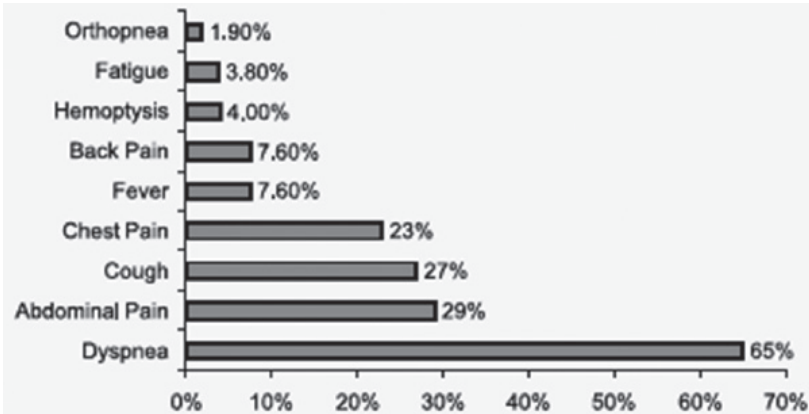
ผู้ป่วยที่เกิด fistula โดยมีประวัติอุบัติเหตุมาก่อน พบได้น้อยมาก<sup>3-7</sup> (ประมาณ 0.5% ของผู้ป่วยทั้งหมดที่มี pancreaticopleural fistula)

ส่วนภาวะ pseudocyst ของตับอ่อน สามารถพบได้ประมาณกว่าร้อยละ 70 ขึ้นไป

อาการส่วนใหญ่ที่เกิดขึ้นมักเป็นอาการทางระบบทางเดินหายใจมากกว่า อาการจากช่องท้อง<sup>9,10</sup> อาการที่พบบ่อยที่สุด คือ อาการเหนื่อยง่าย หายใจลำบาก และอาจทำให้แพทย์ที่รักษาเกิดความเข้าใจผิด ไปมุ่งเน้นการตรวจปัญหาระบบทางเดินหายใจ

อาการแสดงทางคลินิกมักไม่ค่อยทำให้สงสัยโรคที่เกี่ยวข้องกับตับอ่อน เนื่องจากมักเป็นอาการที่เกิดจากการที่มีน้ำที่อยู่ในช่องระหว่างเยื่อหุ้มปอดปริมาณมาก โดยอาการแสดงหลักๆ ได้แก่ เหนื่อยง่าย เจ็บหน้าอก ไอ ไข้ จนกระทั่งการติดเชื้อในกระแสโลหิต (septicemia) และมีผู้ป่วยน้อยรายที่มีอาการปวดท้องในลักษณะที่บ่งชี้ถึงภาวะตับอ่อนอักเสบเฉียบพลัน

มีรายงานแสดงว่าระยะเวลาตั้งแต่เริ่มมีอาการจนกระทั่งวินิจฉัยภาวะนี้ได้เฉลี่ยแล้วประมาณ 5-6 สัปดาห์ น้ำระหว่างช่องเยื่อหุ้มปอดที่เกิดจากภาวะ pancreaticopleural fistula มักจะมีปริมาณมาก และตอบสนองต่อการรักษาด้วยการเจาะเอาน้ำออกไม่ค่อยดี ทำให้กลับเป็นซ้ำได้บ่อยๆ มักเกิดข้างซ้ายมากกว่า มีรายงานว่าพบน้ำระหว่างช่องเยื่อหุ้มปอดด้านขวาเพียงร้อยละ 19 และเป็นทั้งสองข้างเพียงร้อยละ 20<sup>4</sup> สามารถเกิดน้ำระหว่างช่องเยื่อหุ้มหัวใจเพิ่มขึ้นและทำให้เยื่อหุ้ม



ภาพที่ 1 อาการแสดงของผู้ป่วยที่มีภาวะ pancreaticopleural fistula เป็นร้อยละเทียบจากผู้ป่วยทั้งหมด 52 ราย จากรายงานของ Ali et al, pancreas 2009<sup>2</sup>

หัวใจอักเสบประมาณร้อยละ 4 ของผู้ป่วย pancreaticopleural fistula ทั้งหมด<sup>11</sup>

## การวินิจฉัย

ควรตั้งข้อสงสัยแก่ผู้ป่วยที่มีภาวะตับอ่อนอักเสบเฉียบพลันจากการดื่มสุรา และมีน้ำในช่องระหว่างเยื่อหุ้มปอดปริมาณมากซึ่งกลับเป็นซ้ำได้เร็วแม้ภายหลังการเจาะระบายน้ำได้ไม่นาน ร่วมกับการตรวจไม่พบสาเหตุอื่นๆ ซึ่งเป็นสาเหตุที่ทำให้การวินิจฉัยเป็นไปได้ง่าย<sup>3-8, 12</sup> ดังที่ได้กล่าวในข้างต้น โดยจากรายงานของ Dhebrī<sup>6</sup> ใช้ระยะเวลาในการวินิจฉัยประมาณ 12-49 วัน

การตรวจเพิ่มเติมที่ช่วยสนับสนุนการวินิจฉัย ภาวะ pancreaticopleural fistula ได้คือการส่งน้ำในช่องระหว่างเยื่อหุ้มปอดเพื่อตรวจหา amylase, lipase และ albumin โดยจะมีระดับของ amylase ของน้ำในช่องระหว่างเยื่อหุ้มปอดสูงจากหลายๆ รายงานพบว่าสูงมากตั้ง 8,000-15,000 IU/L ขึ้นไป (ค่าปกติน้อยกว่า 150 IU/L) และ albumin มากกว่า 3 g/dL<sup>4-8</sup> โดยจะตรงกันข้ามกับระดับของ amylase ในเลือดซึ่งมักมีปริมาณปกติหรือสูงเล็กน้อย และเชื่อกันว่าเป็นการดูดซึมผ่านออกมาจาก amylase ปริมาณมากที่มีอยู่ในน้ำระหว่างช่องเยื่อหุ้มปอด<sup>6-8</sup>

ทั้งนี้ จะต้องทำการวินิจฉัยแยกโรคกับภาวะอื่นๆ ที่อาจทำให้มีการเพิ่มขึ้นของระดับของ amylase ในน้ำระหว่างช่องเยื่อหุ้มปอด เช่น ภาวะตับอ่อนอักเสบเฉียบพลันซึ่งสามารถพบน้ำระหว่างช่องเยื่อหุ้มปอดได้ร้อยละ 3-17<sup>5</sup> แต่มักมีปริมาณน้อยและหายได้เอง

นอกจากนี้ ยังต้องแยกโรคกับภาวะมะเร็งของปอด มะเร็งลำไส้ (โดยเฉพาะลำไส้ตรง) หลอดอาหารทะลุ โรคตับแข็ง ปอดอักเสบ มะเร็งเม็ดเลือดขาว (leukemia, lymphoma) โรคไต (hydronephrosis) และวัณโรคปอด อีกด้วย

การตรวจภาพรังสีโดยเอ็กซเรย์คอมพิวเตอร์ทรวงอก ให้ข้อมูลมากกว่าการส่งตรวจเอ็กซเรย์ทั่วไปทั้งในแง่ปริมาณและตำแหน่งของน้ำในช่องระหว่างเยื่อหุ้มปอด รวมถึงการเปลี่ยนแปลงของตับอ่อน และการเกิด pseudocyst แต่ในขณะเดียวกันอาจให้ข้อมูลในเรื่องของ fistula ได้ไม่มากนัก เว้นเสียแต่ว่าได้รับการตรวจทันทีภายหลังการทำการส่องกล้องเพื่อดูท่อระบบทางเดินน้ำดี (ERCP)

การตรวจคลื่นแม่เหล็กไฟฟ้าเพื่อดูท่อทางเดินน้ำดีและท่อตับอ่อน (MRCP) อาจให้ข้อมูลเกี่ยวกับ fistula ได้มากกว่า โดยนอกจากเป็นทางเลือกเพิ่มเติมที่มีความเสี่ยงน้อยกว่าการทำ ERCP แล้ว ยังให้ข้อมูลทางด้านกายวิภาคของท่อทางเดินน้ำดีและท่อตับอ่อน ท่อตับอ่อนในจุดที่เหนือต่อการตีบแคบ การฝ่อของตับอ่อน pseudocyst ขนาดเล็กๆ (ทั้งภายในและนอกตับอ่อน) และน้ำที่คั่งอยู่รอบๆ ตับอ่อน<sup>7,10</sup>

การทำเอ็กซเรย์คอมพิวเตอร์ หรือการทำ MRCP ช่วยสนับสนุนการวินิจฉัย fistula ในกลุ่มที่มีการรั่วของท่อตับอ่อนออกไปทางด้านปลายกว่าจุดที่มีการอุดตันหรือตีบแคบของท่อตับอ่อนมากๆ ซึ่งมักจะไม่นับ fistula จากการตรวจด้วย ERCP

โดยทั่วไปแล้วการทำ ERCP สามารถวินิจฉัยภาวะนี้ได้ ร้อยละ 80 และตรวจพบ fistula ได้ร้อยละ 59 ถึงร้อยละ 74 ของผู้ป่วยทั้งหมด<sup>5,6,13</sup> อย่างไรก็ตามควรทำการศึกษาท่อตับอ่อนให้มากที่สุดเ็นผู้ป่วยที่ต้องพิจารณาระหว่างการผ่าตัดหรือระบายออก

## การรักษา

ก่อนยุคที่จะมีการใช้ octreotide และการวางท่อระบายตับอ่อนนั้น การ



**ตารางที่ 1** เปรียบเทียบข้อดี-ข้อด้อยระหว่างการตรวจ ERCP และ MRCP (Ali et al, Pancreas 2009)<sup>2</sup>

	ERCP	MRCP
Technique	Invasive	Noninvasive
Contrast	Required	Not needed
Sedation	Required	Not needed
Postprocedure pancreatitis	1-7% incidence	None
Risk of infection	Possible	No risk
Patients with pancreatic duct stricture/obstruction	May not be useful in demonstrating PPF	Still useful in demonstrating PPF
Interventional procedures	Possible	Not possible

รักษาแบบประคับประคอง (conservative treatment) มักไม่ประสบผลสำเร็จ และผู้ป่วยส่วนใหญ่ต้องเข้าสู่กระบวนการรักษาด้วยการผ่าตัดในที่สุด ซึ่งแตกต่างจากในปัจจุบันเป็นอย่างมาก

ปัจจุบัน แบ่งวิธีการรักษาออกเป็น 3 แบบ<sup>2-9,12,13</sup> ได้แก่ 1) การรักษาด้วยยา (octreotide) และการเจาะระบายน้ำจากช่องเยื่อหุ้มปอด 2) การทำ ERCP และวางท่อระบายตับอ่อน และ 3) การรักษาโดยการผ่าตัด

### 1. การรักษาด้วยยา (octreotide) และการเจาะระบายน้ำ (thoracocentesis)

คือให้ยาไปกุดการกระตุ้นการหลั่งของเอนไซม์ตับอ่อน ร่วมกับการลดอาการด้วยการเจาะระบายน้ำ

โดยให้ octreotide 50 ไมโครกรัม ฉีดเข้าที่ชั้นใต้ผิวหนังวันละ 3 เวลา และคอยปรับขนาดยาโดยประเมินจากอัตราการรั่วออกจาก fistula

ขนาดยาสูงสุดที่สามารถให้ได้ คือ ครั้งละ 250 ไมโครกรัม วันละ 3 เวลา โดยมีรายงานสนับสนุนว่า การให้ octreotide สามารถลดได้ทั้งปริมาณการรั่วออกจาก fistula (fistula output) และลดระยะเวลาที่ต้องใช้ในการที่ทำให้ fistula ปิดลง



นอกจากนี้ ยังลดความเสี่ยงต่อการเกิดภาวะขาดสารอาหาร ภาวะติดเชื้อในกระแสเลือดจากสาย (catheter related infection) หรือจากการฝ่อของเยื่อぶลำไส้ ภาวะลิ่มเลือดอุดตันในหลอดเลือดดำใหญ่ได้<sup>13</sup> เนื่องจากไม่จำเป็นต้องใช้การรักษาด้วยการให้สารอาหารทางหลอดเลือดดำ และงดอาหารทางปากเหมือนดังแต่ก่อนอีกต่อไป

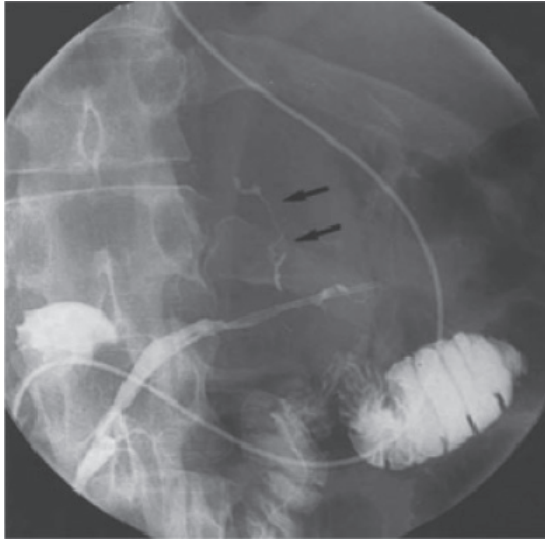
ระยะเวลาที่เหมาะสมในการประเมินการรักษาแบบประคับประคอง ถ้าทำร่วมกับการทำ ERCP วางท่อระบายตับอ่อน คือ ประมาณ 2.5-6 เดือน ส่วนระยะเวลาในการประเมินการเจาะระบายน้ำในช่องระหว่างเยื่อหุ้มปอดอยู่ที่ประมาณ 6-24 วัน<sup>6</sup>

## 2. การส่องกล้องท่อทางเดินน้ำดีและตับอ่อน (ERCP) และการวางท่อระบายตับอ่อน

การรักษาด้วยการส่องกล้องท่อทางเดินน้ำดีและตับอ่อน (ERCP) ได้แก่ การตัดปากทางเข้าท่อทางเดินน้ำดีและตับอ่อน (sphincterotomy) ในผู้ป่วยที่มีภาวะ sphincter of Oddi dysfunction การขยายท่อตับอ่อนบริเวณที่มีการตีบ และการนำนิ่วในท่อตับอ่อนออก ซึ่งทั้งสามกรณีนี้ก็กล่าวมาต่างก็เป็นสาเหตุที่ทำให้เกิด fistula ได้

การวางท่อระบายที่ท่อของตับอ่อนจะช่วยลดแรงดันที่เกิดขึ้นต่อท่อตับอ่อน ทำให้อาการปวดลดลง และยังช่วยระบาย pseudocyst ได้<sup>6-9,15-17</sup> รวมถึงอาจมีการใส่สายระบายจากท่อตับอ่อนมายังงมูก (nasopancreatic drainage) (ภาพที่ 1) ร่วมกับการใช้เครื่องดูดแรงดันต่ำ (low intermittent suction) ทำให้ fistula ปิดเร็วขึ้นได้<sup>17</sup> โดยระยะเวลาในการใส่สายระบายจะอยู่ประมาณ 1-2 สัปดาห์ ตามด้วยการวางท่อระบายตับอ่อน<sup>8,15-17</sup> อย่างไรก็ตามวิธีนี้ก็มิใช่อันตรายที่อาจทำให้ผู้ป่วยต้องนอนโรงพยาบาลนานขึ้น

นอกจากที่กล่าวมาแล้ว การวางท่อระบายน้ำดียังหวังผลเรื่องของ การเชื่อมบริเวณที่มีการรั่วของท่อทางเดินน้ำดี แต่จะใช้ได้แต่ในกรณีที่ Fistula เกิดขึ้นที่บริเวณหัวหรือช่วงกลางของตับอ่อนเท่านั้น ซึ่งเป็นตำแหน่งที่พบรอยรั่วส่วนใหญ่ โดยอาศัยหลักการการลดความดันในตับอ่อน pancreatic pressure gradient



**ภาพที่ 1** แสดงภาวะ pancreaticopleural fistula หลังจากการใส่ nasopancreatic drain เห็นจุดที่มีการรั่วของสารทึบรังสีออกจาก fistula (ลูกศรสีดำ) (ภาพจาก J.R. Neher et al, GIE 2000)<sup>17</sup>

และการขวาง fistula โดยตรง

ระยะเวลาในการวางท่อระบายไว้ยังไม่มีความชัดเจนว่า ควรวางไว้นานเท่าใด โดยมีรายงานของ Safadi<sup>8,11</sup> กล่าวแนะนำว่าควรวางไว้ประมาณ 4-12 สัปดาห์ โดยอาจประเมินการปิดของ fistula ด้วยการทำ ERCP ทุก 6 สัปดาห์ เนื่องจากการทิ้งท่อระบายไว้เป็นระยะเวลานานๆ อาจทำให้เกิดความเปลี่ยนแปลงของท่อตับอ่อนแบบถาวรได้

### 3. การรักษาโดยการผ่าตัด

การรักษา pancreaticopleural fistula โดยการผ่าตัดนั้นค่อนข้างปลอดภัย และได้ผลดี ไม่ว่าจะเป็นการผ่าตัดในรูปแบบของการตัดตับอ่อนบางส่วนออกไป หรือการผ่าตัดที่นำลำไส้มาต่อกับตับอ่อน หรือ pseudocyst ในบริเวณที่มีการรั่วออก โดยเฉพาะในกลุ่มที่มีการอุดตันของท่อตับอ่อนท่อหลักในส่วนต้นต่อจุดที่มีการรั่วออก (ได้ประโยชน์ในแง่ของการลดความดันในตับอ่อน ไม่ว่าจะมีการตัดตับอ่อนในส่วนที่





เกี่ยวข้องกับกรอดักนออกหรือไม่ก็ตาม)

ส่วนในกลุ่มที่มี pseudocyst ก็อาจทำการผ่าตัดเพื่อระบาย pseudocyst ออกโดยการเชื่อมกับกระเพาะอาหารหรือลำไส้เล็ก (gastrocystostomy หรือ cystojejunostomy)<sup>3-8,13</sup>

กล่าวโดยสรุปแนวทางการรักษา เริ่มเรียงลำดับตั้งแต่ การให้ยา octreotide และการเจาะระบายน้ำในช่องระหว่างเยื่อหุ้มปอด การทำ ERCP เพื่อวางท่อระบาย ตับอ่อน และใช้การรักษาด้วยการผ่าตัดภายหลังจากที่ผู้ป่วยไม่ตอบสนองต่อการ รักษาตามที่กล่าวมาก่อนหน้านี้

อย่างไรก็ตาม รายงานของ King และคณะไม่สนับสนุนความเชื่อของ แนวทางการรักษาตามที่กล่าวมาข้างต้น

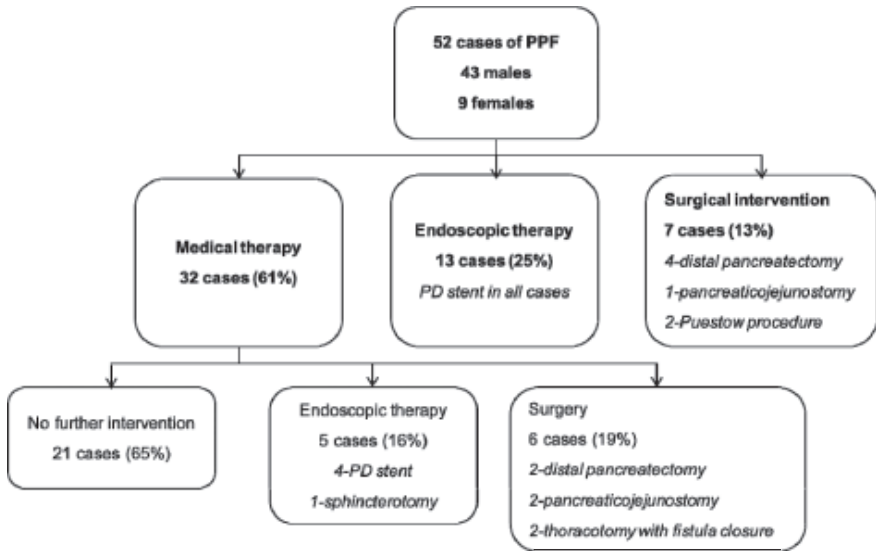
โดย King<sup>3</sup> และคณะได้ศึกษารายงานผู้ป่วย 63 รายที่มี pancreaticopleural fistula ตั้งแต่ปี ค.ศ. 1970-2008 โดยเป็นผู้ป่วยชายร้อยละ 71 และ สาเหตุการเกิดตับอ่อนอักเสบจากการดื่มสุราร้อยละ 51 พบว่า ผู้ป่วยในกลุ่มนี้เบื้องต้น ได้รับการรักษาโดยใช้ยาถึงร้อยละ 87 แต่มีโอกาสสำเร็จเพียงร้อยละ 31 เท่านั้น และในขณะเดียวกันทำให้ยืดเวลาของการรักษาภายในโรงพยาบาลออกไปและมักจะ ต้องเปลี่ยนไปรักษาด้วยการผ่าตัดในช่วงเวลาประมาณ 40 วันเศษ

ในขณะที่การรักษาด้วยการผ่าตัดได้ผลถึงร้อยละ 94

การกลับเป็นซ้ำของผู้ป่วยทั้งสองกลุ่มใกล้เคียงกัน (ร้อยละ 16 ของกลุ่มที่ รักษาด้วยยา และร้อยละ 18 ของกลุ่มที่รักษาด้วยการผ่าตัดในการศึกษา)

มีภาวะแทรกซ้อนเกิดขึ้นร้อยละ 16 ของผู้ป่วยทั้งหมด โดยร้อยละ 70 ของผู้ป่วยที่มีภาวะแทรกซ้อนเกิดขึ้นภายหลังการผ่าตัดเป็นกลุ่มผู้ป่วยที่ได้รับการ รักษาเบื้องต้นโดยใช้ยามาก่อน ผู้ศึกษาจึงแนะนำให้ประเมินการรักษาในแง่ผ่าตัดให้ เร็วที่สุด

อย่างไรก็ตามมีอีกหลายรายงานรวมถึงรายงานของ Ali<sup>2</sup> และคณะ ซึ่ง สรุปในเวลาใกล้เคียงกัน โดยเก็บข้อมูลตั้งแต่ปี 1960-2007 รวมทั้งหมด 52 ราย พบว่า ในกลุ่มผู้ป่วยที่ได้รับการรักษาแบบประคับประคองตอบสนองถึงกว่าร้อยละ 60 และมีผู้ป่วยเพียง 6 รายในกลุ่มนี้ที่ต้องทำการรักษาต่อด้วยการผ่าตัด (ภาพที่ 2)



ภาพที่ 2 แสดงวิธีการรักษาผู้ป่วย pancreaticopleural fistula จากรายงานของ Ali et al, Pancreas 2009<sup>2</sup>

อย่างไรก็ตามในแง่ของแนวทางการรักษาคงไม่สามารถระบุได้ชัดเจนว่าต้องเป็นไปในลักษณะใดเนื่องจากขึ้นกับปัจจัยหลายอย่าง เช่น ลักษณะของรอยโรคเอง การตีบของท่อตับอ่อนว่ามีการตีบตำแหน่งเดียวหรือหลายตำแหน่ง รวมถึงความชำนาญและประสบการณ์ของแพทย์ผู้ทำการรักษา และ ความพร้อมของสถานพยาบาลที่ทำการรักษาด้วย

## สรุป

Pancreaticopleural fistula เป็นภาวะที่ทำให้การวินิจฉัยค่อนข้างยากและล่าช้าในบางครั้ง แพทย์ผู้ทำการรักษาต้องพึงระวังภาวะนี้ โดยเฉพาะในผู้ป่วยตับอ่อนอักเสบที่มาด้วยอาการทางระบบหายใจมากกว่าอาการในช่องท้อง เช่น การเกิด pleural effusions โดยเฉพาะในกลุ่มที่มีปริมาณมาก เป็นซ้ำๆ และรักษาไม่หายด้วยการเจาะระบายน้ำที่อยู่ระหว่างช่องเยื่อหุ้มปอด มีประวัติการเป็นตับอ่อนอักเสบจากแอลกอฮอล์

การวินิจฉัยทำโดยส่งน้ำในช่องปอดตรวจหา amylase การรักษาได้แก่ การเจาะระบายน้ำ การให้ยาที่ยับยั้ง pancreatic secretions เช่น octreotide การทำ ERCP เพื่อวางท่อระบายตับอ่อน และ การวางแผนรักษาผ่าตัดในระยะเวลาที่เหมาะสมเมื่อการรักษาดังที่กล่าวมาแล้วล้มเหลว หรือมี pseudocyst เพื่อเป็นการลดผลแทรกซ้อนและเพิ่มโอกาสสำเร็จในการรักษาผู้ป่วยภาวะนี้

## เอกสารอ้างอิง

1. Anderson WJ, Skinner DB, Zuidema GD, Cameron JL. Chronic pancreatic pleural effusions. Surg Gynecol Obstet 1973;137:827-30.
2. Ali T, Srinivasan N, Le V, Chimpiri AR, Tierney WM. Pancreaticopleural fistula. Pancreas 2009; 38:e26-31.
3. King JC, Reber HA, Shiraga S, Hines OJ. Pancreatic-pleural fistula is best managed by early operative intervention. Surgery 2010;147:154-9.
4. Machado NO. Pancreaticopleural fistula: revisited. Diagn Ther Endos 2012; 2012:815476. Doi:10.
5. Sut M, Gray R, Ramachandran M, Diamond T. Pancreaticopleural fistula: a rare complication of ERCP induced pancreatitis. Ulster Med J 2009;78:185-6.
6. Dhebri AR, Ferran N. Nonsurgical management of pancreaticopleural fistula. JOP 2005;6:152-61.
7. Vyas S, Gogoi D, Sinha SK, Singh P, Yadav TD, Khandelwal N. Pancreaticopleural fistula: an unusual complication of pancreatitis diagnosed with magnetic resonance cholangiopancreatography. JOP 2009;10:671-3.
8. Safadi BY, Marks JM. Pancreatic-pleural fistula: the role of ERCP in diagnosis and treatment. Gastrointest Endosc 2000;51:213-5.
9. Burgess NA, Moore HE, Williams JO, Lewis MH. A review of pancreaticopleural fistula in pancreatitis and its management. HPB Surg 1991;5:79-86.
10. Materne R, Vranckx P, Pauls C, Coche EE, Deprez P, Van Beers BE. Pancreaticopleural fistula: diagnosis with magnetic resonance pancreatography.



- Chest 2000;117:912-4.
11. Hastier P, Rouquier P, Buckley M, Simler JM, Dumas R, Delmont JP. Endoscopic treatment of wirsungocysto-pleural fistula. Eur J Gastroenterol Hepatol 1998; 10:527-9.
  12. Uchiyama T, Suzuki T, Adachi A, Hiraki S, Iizuka N. Pancreatic pleural effusion: case report and review of 113 cases in Japan. Am J Gastroenterol 1992;87:387-91.
  13. Rockey DC, Cello JP. Pancreaticopleural fistula. Report of 7 patients and review of the literature. Medicine (Baltimore) 1990;69:332-44.
  14. Ridgeway MG, Stabile BE. Surgical management and treatment of pancreatic fistulas. Surg Clin North Am 1996;76:1159-73.
  15. Schoefl R, Haefner M, Pongratz S, Pfeffel F, Stain C, Poetzi R, et al. Endoscopic treatment of fistulas and abscesses in pancreatitis: three case reports. Endoscopy 1996;28:776-9.
  16. Kin H, Kiriya KI, Mori S, Suzuki N, Mukai SI, Yamaguchi K, et al. Pancreatic pleural effusion successfully treated by endoscopic pancreatic duct drainage combined with extracorporeal shock-wave lithotripsy: report of a case. Digestive Endoscopy 2001;13:49-53.
  17. Neher JR, Brady PG, Pinkas H, Ramos M. Pancreaticopleural fistula in chronic pancreatitis: resolution with endoscopic therapy. Gastrointest Endosc 2000;52:416-8.
  18. Griesshammer B, Strobel M. Pancreaticopleural fistula treated by transpapillary implantation of a plastic prosthesis. Endoscopy 1998;30:741.
  19. Pottmeyer EW 3rd, Frey CF, Matsuno S. Pancreaticopleural fistulas. Arch Surg 1987;122:648-54.